Lane Medical Library

Aus dem pathologischen Institut zu Greifswald.

Über

Epithelmetaplasie und Krebsbildung

an der Schleimhaut von Gallenblase und Trachea.

Inaugural-Dissertation

zur

Erlangung der Doctorwürde

in der

Medicin, Chirurgie und Geburtshülfe,

welche

nebst beigefügten Thesen

mit Zustimmung der Hohen Medicinischen Fakultät
der Königlichen Universität zu Greifswald

am

Mittwoch, den 28. Januar 1891,

Mittags $1^1/_2$ Uhr

öffentlich verteidigen wird

Ernst Ohloff

prakt. Arzt

aus Breslau.

Opponenten:

Herr Böttcher, cand. med.
Herr Krumrey, cand. med.

Greifswald.

Druck von Julius Abel.

1891.

Digitized by the Internet Archive
in 2026

https://archive.org/details/IA40154003_0247

Seinen teuren Eltern

in Liebe und Dankbarkeit

gewidmet

vom

Verfasser.

Durch die mikroskopischen Untersuchungen der Geschwülste, welche durch Johannes Müller begonnen und von Virchow in so fruchtbringender Weise fortgesetzt worden sind, ist das Kapitel der krebsigen Geschwülste von denjenigen anderer bösartiger Neubildungen so scharf abgegrenzt worden, dass man nicht leicht bei der Untersuchung Gefahr läuft, irgend welche Verwechselungen mit Sarkomen oder anderen Geschwulstarten zu begehen. Dennoch sind wir weit entfernt, die Carcinomfrage heute schon als eine gelöste zu betrachten, namentlich sind es zwei Richtungen, auf welchen sich die Forschung in den letzten Jahren bewegt hat, ohne bisher zu allgemein anerkannten Ergebnissen geführt zu haben; ich meine die Pathogenese der Krebse und ihre Ätiologie.

Die Lehre von der Entstehung der epithelialen Neubildungen hat seit den Zeiten von Remak bis heute immer in enger Fühlung gestanden mit den Ergebnissen, welche die normale Anatomie, Entwicklungsgeschichte und vergleichende Anatomie geliefert haben. Anfänglich herrschte daher die Meinung, dass alle epithelialen Bildungen als direkte Abkömmlinge

entweder des äusseren oder des inneren embryonalen Keimblattes zu betrachten seien, während das mittlere Keimblatt lediglich Bindesubstanzen und Muskeln hervorbringen sollte. Zu dieser Zeit galt es als ausgemacht, dass ein strenger genetischer Unterschied zwischen den Deckepithelien der Häute und Schleimhäute und jenen der serösen Höhlen, der Gefässintima, des Endokards und der Hirnhäute bestehen müssen. Diesem Unterschiede ist auch äusserlich ein Ausdruck darin verliehen worden, dass man für die Abkömmlinge des Ektoderms und Entoderms den alten Namen der Epithelien beibehalten hat, während man die platten auskleidenden Zellen, welche vom Mesoderm abstammen, als Endothelien benannte. In der Geschwulstlehre ist diesem Wechsel der Meinungen dadurch Rechnung getragen worden, dass man der Gruppe der epithelialen Neubildungen eine solche der Endothelwucherungen hinzugefügt hat. Insofern diese Gewächse sich als bösartig erwiesen, ist man hie und da zu einer Verschmelzung der älteren und neueren Anschauung übergegangen und hat solche namentlich an den Pleuren vorkommenden Neubildungen mit dem Namen der Endothelkrebse belegt. In diesem Punkte ist also insofern die scharfe Grenze zwischen den platten Zellen der verschiedenen Keimblätter verwischt worden, als durch den Namen der Endothelkrebse das Zugeständnis gemacht wird, dass Geschwulstbildungen, welche histologisch vollkommen dem Bau der ächten Krebse entsprechen, lediglich aus

Zellen hervorgehen können, welche entwicklungsgeschichtlich dem zweiten Keimblatt angehören.

Anders verhält es sich mit der Frage, ob auch die ächten von Häuten, Schleimhäuten oder Drüsen entstandenen Carcinome in ihrem zelligen Antheil aus dem Bindegewebe hervorgehen können. Bekanntlich hat Virchow lange Zeit hindurch diese Möglichkeit vertreten, während dieselbe von anderen Autoren entschieden in Abrede gestellt worden ist. Die Beobachtungen, auf welche Virchow seine Auffassung gestützt hat, liegen bekanntlich darin, dass er überall in den Anfängen der Krebsbildung eine lebhafte Wucherung in dem Bindegewebe vorfand, und dass er diese seitdem als kleinzellige Infiltration allgemein anerkannte Zellenanhäufung als die Vorstadien der eigentlichen epithelialen Krebselimente betrachtete.

Gegen diese Auffassung ist bekanntlich vor allem Thiersch aufgetreten, welcher für die Cancroide der äusseren Haut den bestimmten histologischen Nachweis erbrachte, dass dieselben durch ein Hineinwuchern der Hautepithelien in das Bindegewebe zu stande kämen, oder mit anderen Worten, dass die Krebszellen unmittelbare Abkömmlinge der Ektodermzellen seien. „Das Epithel hängt im übrigen, wie er sich in seiner Abhandlung „der Epithelialkrebs“ ausdrückt, vom gefässhaltigen Stroma nicht anders ab, als wie die Pflanze vom Boden, in dem sie wurzelt. Wie die Pflanze, so bringt auch das Epithel sein selbständiges Entwicklungs- und Wachsthumsvermögen

mit sich und verlangt wie diese weiter nichts, als die Darbietung jener Stoffe, deren es zur Entfaltung seiner Gestaltungs- und Absonderungsfähigkeiten bedarf."

Diese Reihe von Gedanken ist dann nachher durch überaus sorgfältige Untersuchungen von Waldeyer vervollständigt worden, und zur Zeit darf man es wohl als die anerkannte Meinung der Pathologen hinstellen, dass jedweder ächte Krebs in seinem epithelialen Antheil von irgend einer Gruppe ächter Epithelien herzuleiten sei.

Hiermit ist nun aber eine nicht geringe Schwierigkeit für die Erklärung gegeben. Nämlich, wenn man sich mit Virchow denkt, dass die Bindegewebszellen durch irgend einen Impuls epitheliale Gebilde liefern können, so ist damit natürlich die Möglichkeit gegeben, dass diese Krebszellen jede beliebige Form zeigen können, während die Theorie von Thiersch und Waldeyer eigentlich erfordern müsste, dass allemal die Krebszellen dieselben Typen und Eigenschaften besässen, welche den Zellen ihres Matrikulargewebes zu eigen sind. Es ist schon lange bekannt, dass bei vielen Carcinomen diese Übereinstimmung auch wirklich zutrifft, und man hat dieser Kenntnis darin Rechnung getragen, dass man solche Krebse als Cancroide bezeichnete. Allein durch die Anerkennung der neueren Theorie von Thiersch ist es gekommen, dass die meisten Autoren alle Krebse für Cancroide in dem gedachten älteren Sinne halten und den Namen daher ganz eng begrenzt nur noch auf

die zur Verhornung neigenden Plattenepithelkrebse der Haut, der Zunge, Speiseröhre, Vagina und Portio vaginalis uteri anwenden. Dennoch kann es nicht bestritten werden, dass zuweilen Krebse von der Luftröhre ihren Ausgang nehmen, welche nicht dem Typus der dort ansässigen Zylinderzellen folgen, sondern ausgezeichnete zur Verhornung neigende Plattenzellen produzieren, und es giebt Krebse, welche von den Gallenwegen ausgehen und so verschiedenartige Zellen enthalten, dass man nicht mehr behaupten kann, dieselben entsprächen irgendwie den hier normalen Zylinderformen, sondern zugeben muss, dass dieselben eine vollständige Polymorphie aufweisen. Dies ist der eine Gesichtspunkt, von welchem aus es auch jetzt noch wünschenswerth erscheint, solche Fälle eingehender zu beschreiben, welche einen Einblick in die Entstehung dieser Polymorphie gewähren und uns darüber Aufschluss geben, ob diese Befunde mit der modernen Auffassung von der Abstammung der Krebszellen vereinbar sind, oder ob sie uns nöthigen, auf die Metaplasie der Krebszellen aus Bindegewebselementen zurückzukommen.

Der zweite oben hervorgehobene Gesichtspunkt, welcher einer weiteren Bearbeitung bedarf, ist die Ätiologie der Geschwülste. Es sollen hier nicht alle Theorieen erörtert werden, welche im Verlauf der letzten Jahrzehnte aufgestellt worden sind, es soll nur darauf hingewiesen werden, dass auch Waldeyer

die entzündlichen Anfangsstadien der Krebswucherung vollauf gewürdigt hat. Nicht zum wenigsten sprechen dafür, glaube ich, jene seine eigenen Worte: „Es ist mir bei meinen Untersuchungen immer aufgefallen, dass in der jüngsten Entwickelungszone der Krebse eine so reiche Vaskularisation des Gewebes mit Anhäufung farbloser Blutkörperchen statt hatte, fast wie in einem entzündeten Gewebe. Sollte nicht die so bewirkte, reichlichere Ernährung der Gewebe und die dadurch hervorgerufene Lockerung des bindegewebigen Substrats der Wucherung und dem Vordringen der Epithelzellen Vorschub leisten? Sollten nicht auf diese Weise chronisch entzündliche Processe lokaler Art, namentlich wiederholte Reizungen, die zu umschriebenen Entzündungen Veranlassung geben, endlich zur karzinomatösen Degeneration überleiten können?

Es wird daher unter allen ätiologischen Momenten namentlich solchen eine massgebende Beachtung zukommen, welche längere Zeit hindurch irritative Prozesse in epithelführenden Organen unterhalten, während einmalige Verletzungen hierbei weniger in Betracht kommen, zumal wenn ihre Heilung einer einfachen, ungestörten Ablauf nimmt. Auch in diesen Beziehung darf ich hoffen, dass die beiden Fälle von Carcinom der Gallenblase, welche mir Herr Professor Grawitz zur Untersuchung überlassen hat, einen bescheidenen Beitrag liefern werden.

Der erste dieser Fälle betrifft einen Mann von

69 Jahren, welcher zwei Monate lang in einem auswärtigen Krankenhause an „Leberkrebs“ behandelt und daselbst am 3. Dezember 1890 verstorben war. Die hauptsächlich veränderten Organe sind dem pathologischen Institut eingesandt worden, gleichzeitig ist aus dem Sektionsprotokoll des kürzeren mitgetheilt worden:

Es war eine stark abgemagerte Leiche, die Haut ikterisch gefärbt.

Das Herz wurde normal befunden.

Die Lungen erwiesen sich ödematös; auf der Schnittfläche floss gelb gefärbtes Serum in reichlichen Mengen ab.

Milz und Nieren waren ebenfalls normal beschaffen.

Den an Leber und Gallenblase, als den uns hier speciell interessirenden Organen, konstatierten Befund gebe ich, wie folgt, wieder:

Die Gegend der Gallenblase wird eingenommen von einem grossen, kugligen Tumor, der auf der Schnittfläche bis zu 8 cm lang, bis zu 6 cm breit ist. Derselbe hängt unmittelbar zusammen mit der vorderen, oberen Wand der Gallenblase; seine Schnittfläche ist gesprenkelt, grau durchscheinend und opak gelblich, vorn oben mit kleinen Hämorrhagieen durchsetzt. Die Geschwulstmassen dringen besonders deutlich in der Nähe des vorderen unteren Randes der Leber diffus in das Leberparenchym hinein. Die Wandung der Gallenblase ist bis zu mehreren Millimetern dick,

starr und derb; ihre Innenfläche ist glatt und weisslich. In der Blase lagen 6 grosse facettierte Steine.

Die Leber ist im Ganzen 27 : 16 : 8 cm gross, die Acinuszeichnung ziemlich deutlich, die Farbe grasgrün. In dem Parenchym finden sich, etwas entfernt von dem Haupttumor, mehrere kleine circumskripte Geschwulstknötchen.

Behufs mikroskopischer Untersuchung werden erstens dem Tumor selbst, zweitens der unter dem makroskopischen Bilde keinen Anschein irgendwelcher Veränderung gewährenden Gallenblasenwand, und drittens den metastatischen Knoten Schnitte entnommen.

Der Vollständigkeit halber lasse ich hier ihre weitere Behandlung und Färbungsmethode folgen.

Ein Theil der Schnitte kommt nach seiner Einbettung in Paraffin, 5 Minuten in Safranin, weiterhin werden sie zunächst in Alkohol entfärbt, dann in Xylol aufgehellt, um schliesslich in Canadabalsam aufbewahrt zu werden. Bei der zweiten Behandlungsweise geschieht die Färbung mit Picrocarmin, das Auswaschen zunächst $^1/_2$ Stunde in 1 % Pikrinsalzsäureglyzerin, dann in Wasser und Alkohol, die durch Pikrinsäure leicht gelblich gefärbt sind, endlich wie oben das Aufhellen und Aufbewahren in Xylol respektive Canadabalsam. Letztere Art, die Schnitte zu behandeln, gewährt den grossen Vortheil, dass man eine haltbare Doppelfärbung erhält, indem die Kerne rot, das Protoplasma gelb gefärbt werden.

Betrachten wir zunächst die dem Haupttumor entlehnten Schnitte.

Da treffen wir einmal einen äusserst stark entwickelten, derben, bindegewebigen Grundstock an, dazwischen vereinzelte Stellen von nach allen Richtungen getroffenen Plattenepithelien. An anderen Stellen ist die Bindegewebswucherung eine geringere, hier treten neben zylindrischen Epithelien bald grössere bald kleinere konzentrische Schichtung der platten Zellen aufweisende Nester in den Vordergrund. Sie gewähren theils auf Grund der an manchen Stellen bereits eingetretenen Fettmetamorphose und damit verknüpfter schwächerer Annahme der Färbeflüssigkeit ein mehr homogenes Aussehen, theils haben sie aber ihren glänzenden Charakter auch einer wirklichen hornartigen Beschaffenheit der Zellen, gleich den Deckepithelien der Epidermis, zu verdanken.

Bei der daraufhin vorgenommenen Untersuchung des Epithels der Gallenblasenschleimhaut stellt sich heraus, dass dasselbe theils aus Zylinderzellen, theils aus grossen, platten Epithelien mit blassem Zellenleib und kleinem Kerne besteht, welches dem Epithel der Mundschleimhaut auffallend gleicht.

Die Schnitte, welche der bei Betrachtung mit blossem Auge keine Veränderungen zeigenden Gallenblasenwand entstammen, lassen deutlich den alveolären Bau des Krebses erkennen, der an zahlreichen Stellen ebenfalls zu der aus mehrfachen Schichten zusammengesetzten, zwiebelschalenartigen

Nestformation, bald von mehr rundlicher bald ovaler Gestalt und vorwiegend mit Plattenepithelien erfüllt, herausgebildet ist. Bis dicht unter die Oberfläche sieht man die Krebsnester ragen, aber ein kontinuierlicher Zusammenhang mit dem die Schleimhaut deckenden Epithel, ein dadurch zu stande kommendes zapfenartiges Hineinragen der Epithelmassen in die Tiefe, ein Bild, wie es bei einem durch Oberhaut und Papillarkörper geführten Schnitt erhalten würde, ist hier nicht zu erkennen, da wir die Stücke von solchen Stellen der Gallenblase entnommen hatten, welche anscheinend nicht von Krebsgewebe durchwuchert waren.

Je weiter man sich von dem Haupttumor entfernt, desto mehr ist das Fortschreiten der krebsigen Massen als ein infiltratives Vorrücken auf dem Wege der Lymphbahnen nachweisbar.

Was endlich die Metastasen anbelangt, so finden sich hier, während Zylinderepithel fast gar nicht vorhanden ist, neben typisch ausgebildeten platten Epithelien die mannigfachsten Zellformationen. Die Nesterbildung tritt hier fast ganz in den Hintergrund.

Was lehrt nun dieser Fall betreffs der Pathogenese?

Es liegt ja, meine ich, recht nahe, auf die alte Theorie Virchows zurückzukommen, dass die Bindegewebszellen durch irgend einen dazu gegebenen Anstoss epitheliale Gebilde liefern könnten; ist doch, diese Theorie zugegeben, jegliche Schwierigkeit in der Beurtheilung der verschiedenen Epithelformationen

hinweggeräumt. Aber es lässt sich auch der Befund verhornender Plattenepithelien in einem Krebs der Gallenblase zwanglos im Sinne der Thiersch-Waldeyer'schen Theorie dadurch erklären, dass die cylindrischen Zellen der Blase zuerst eine Metaplasie in Plattenepithelien erfahren haben, und dass weiterhin diese Pflasterepithelien die Matrix für die Krebszellen geworden sind. Die Metaplasie beherrscht ja nicht blos zahlreiche Gebiete des physiologischen Lebens, sie ist auch die Grundlage wichtiger pathologischer Processe, wie ich später noch ausführen werde.

Betreffs der Ätiologie sollen beide Fälle gemeinsam besprochen werden.

Der zweite Fall betrifft eine 65 Jahre alte Frau E. W., welche am 5. I. moribund eingeliefert wurde und am 6. I. starb. Über ihre Krankengeschichte war nichts zu eruieren. Der Leichenbefund ergab in den Lungen ziemlich starkes Emphysem und Ödem; die Milz klein und derb; am Darm ist makroskopisch nichts Auffallendes bemerkbar; in der Gallenblase befinden sich etwa 20 abgeplattete, facettierte, graubraune, sehr leichte Steine.

Die von Herrn Direktor Dr. K. Schuchardt aus Stettin zugesandten Organe zeigen den Magen, das Duodenum, Pankreas und Leber im Zusammenhange und lassen schon von aussen eine komplizierte Verwachsung durch Krebsknoten erkennen. Die Gallenblase ist durch einen Längsschnitt eröffnet; darin erkennt man noch eine deutliche

Schleimhaut, welche 2 cm vom Abgang des Ductus cysticus sich auf die Gallenblase fortsetzt. Hier beginnt mit scharfer Grenze eine knorpelharte, vielfach vollkommen verkalkte Schale von gelblich weisser Farbe, welche durch eine ganz excessive bindegewebige Verdickung der Gallenblasenwand entstanden ist und an demjenigen Abschnitt, an welchem die Gallenblase freiliegt, von verdicktem Peritonäum überzogen ist. Diese knorpelige Schale enthält in einzelnen Recessus Reste von Gallensteinen, welche, nach dem Aussehen des ganzen Präparates zu urtheilen, einen hühnereigrossen Klumpen innerhalb der verdickten Gallenblase gebildet haben müssen. Von dieser verdickten Gallenblase aus beginnt dann eine Krebswucherung, welche diffus in das Lebergewebe vordringt und sich in dieser Beziehung sogleich als das Primäre der Krebsbildung ausweist. Ausserdem finden sich zahlreiche kleinere und grössere Krebsknoten in der Leber verstreut, welche ebenso unzweifelhaft als Metastasen zu betrachten sind. Ein besonders grosser Knoten hängt mit der Gallenblase innig zusammen und nimmt einen mehr als faustgrossen Raum zwischen dieser und dem Duodenum ein, woselbst an einer Stelle dicht am Pylorus eine scharfrandige Durchbruchsstelle in das Darmlumen zu finden ist. Dieser Knoten zeigt umfängliche Erweichungen, welche sich bis gegen die Gallenblase fortsetzen. Ob eine offene Verbindung zwischen der Gallenblase und dem Darm bestanden hat, lässt sich nicht mehr erkennen.

Ausser dieser Krebsbildung zeigt der vorliegende Fall eine ausserordentliche Schrumpfung beider Nieren, deren Grösse auf ein Drittel des Normalen reduziert ist, und die eine so starke Fettmetamorphose erkennen lassen, dass die Oberfläche fast nur aus gelblich weissen körnigen Erhabenheiten zu bestehen scheint, während auf dem Durchschnitt eine eben so ausgebreitete Fettmetamorphose auch in den geraden Harnkanälchen der Ferrein'schen Pyramiden erkennbar ist.

Das Herz enthält eine starke Verdickung, namentlich des linken Ventrikels, dabei aber eine ungewöhnlich schwere Anämie mit beginnender, nur mikroskopisch nachweisbarer Verfettung der Wand.

Die mikroskopische Untersuchung erstreckt sich zunächst auf die noch erhaltenen Theile der Gallenblasenschleimhaut, woselbst sich meistens wohl erhaltene Cylinderzellen, daneben auch platte Epithelien nachweisen lassen. Die beschriebene derbe Schale lässt nur wenige vollkommen platte, in Verhornung begriffene Epithelien erkennen; sie ist innen von einem Narbengewebe ausgekleidet, welches Körnchenkugeln und Cholestearinkrystalle an seiner Oberfläche enthält. Demnächst wurden frisch mehr als hundert, theils an Schnitten, theils durch Zerzupfen gewonnene Präparate untersucht, welche in einem zellreichen, bindegewebigen Stroma dicht gelagerte Epithelzellen aufwiesen. Bei weitem die meisten und frischesten dieser Zellen hatten die Form abgeplatteter, sehr un-

regelmässig gestalteter, polymorpher Epithelien, welche einen feingekörnten Zellenleib, 1 bis 4 bis 8 grosse helle Kerne mit sehr deutlichen grossen Kernkörperchen besassen.

Sehr zahlreich waren Formen vertreten, welche wahre Übergänge länglicher Zellen zu platten darstellten, so dass man lebhaft an die bekannten Übergangsformen der Epithelien in den Harnwegen erinnert wurde. Nur vereinzelt zeigten platte Epithelien um den Kern herum homogene helle Ringe, welche den Anfängen der Verhornung in den Hautkrebsen entsprechend waren. Zuweilen fanden sich reine Cylinderformen, jedoch in der verschwindenden Minderheit, während namentlich in den Schnitten eine dichte Aneinanderlagerung polygonaler platter Zellen zu bemerken war. In den älteren Knoten waren die zentralen Abschnitte verfettet.

Dieser Fall lehrt, dass die Gallenblase durch die langdauernde Einwirkung der Gallensteine in ihrem Hauptttheil eine Umwandlung ihrer Cylinderepithelien zu polygonalen Plattenzellen erfahren hat, daneben aber noch ächte cylindrische Zellen erhalten geblieben sind. Dementsprechend zeigen auch die Krebsknoten beide Formen neben einander, überwiegend finden sich allerdings platte Zellen und sehr viele Übergangsformen, wie man sie bekanntlich in den Harnleitern antrifft. Die in dem ersten Falle besprochene Verhornung ist hier nur in ihren ersten Anfängen vorhanden.

Es darf daraus wohl geschlossen werden, dass in beiden Fällen die Gestalt der Carcinomzellen den Epithelien des Mutterbodens entspricht, dass sowohl die cylindrischen als die Übergangsformen als auch endlich die verhornenden Krebszwiebeln aus den Gallenblasenepithelien hervorgegangen sind, dass aber die Matrix selbst eine Umformung der normalen Cylinderzellen durchgemacht hatte, bevor sie in die Krebswucherung eingetreten war.

Die Litteraturangaben über diese Zellformationen der Gallenblasenkrebse sind nur spärlich:

Einen ganz analogen Fall theilt Dr. Moxon 1867 in den Berichten der pathologischen Gesellschaft zu London mit, einen Fall von Zottenkrebs der Gallenblase, welcher bei einem Bürstenmacher, über dessen Alter nichts mitgetheilt, beobachtet worden ist.

Bei Lebzeiten hat der Mann in der Nabelgegend eine kindskopfgrosse Geschwulst fühlen können, welche sich bei der Sektion als die stark erweiterte und mit der Nachbarschaft verwachsene Gallenblase erwies. Als Inhalt fanden sich sehr übelriechende, mit Fäces untermischte Massen, deren Charakter sich dadurch erklärte, dass ein Loch in der Gallenblase vorhanden war von 1 Zoll Durchmesser, welches mit einem Kothabscess der Bauchhöhle in Verbindung stand.

Nach Abspülen des die Gallenblase ausfüllenden kothhaltigen Materials trat eine zottige Oberfläche zu Tage, von deren Beschreibung nicht ganz klar wird,

ob es sich um ächte Zotten oder vielleicht nur um zottenähnliche, durch den brandigen Zerfall bedingte Fetzen gehandelt hat. Jedenfalls ist die Wand der Gallenblase grossentheils von einer Geschwulst eingenommen gewesen, welche eine Anzahl rundlicher Metastasen in der Leber gebildet hat.

Die mikroskopische Untersuchung (cf. Orig.-Text)*), die sich auf den Haupttumor und die Metastasen erstreckt, beschreibt die Gewächse als eine alveoläre, aus Zellen und Stroma bestehende Neubildung, deren

*) „The irregular growth, which projects from the lower surface of the liver, is composed of cells which are embedded in a delicate semitransparent matrix. The cells are irregulary scattered, most of them being distinctly surrounded by the translucent tissue. The cells themselves are nucle ated. They are variously elongated and flattened, as if by pressure. They vary much in size; they are mostly somewhat opaque, probably from post-mortem change. Globules of oil are scattered over the section, lying chiefly in the inter-cellular substance which itself has a delicate fibrillated structure.

The detached ronnded masses are similar in most respects. The cells which they contain are larges and more rotund; but, like the cells ri the other portion, are variously elongated, and are present in a great variety of thapes. The inter-cellular substance is distinct but ni these separate masses there is a tendency to the collection of cells in circular nests, which was not observed in the part first described."

Zellen dichtgedrängt gewissermassen unter einem Druck gegeneinander abgeplattet seien.

Von den Metastasen wird besonders hervorgehoben, dass die langen platten Zellen zu rundlichen Nestern angeordnet seien, während ähnliche Bildungen in dem Haupttumor nicht vorgefunden worden sind; da indessen die Primärgeschwulst unter der Fäulniss gelitten hatte, im übrigen aber die Übereinstimmung zwischen der Gallenblasengeschwulst und den Leberknoten deutlich betont ist, so darf wohl angenommen werden, dass die Neigung zur Nesterbildung der ganzen Geschwulst eigen gewesen sei, womit alsdann die histologische Übereinstimmung mit meinem ersten Fall eine vollständige wäre. Über die Entstehung des Tumors hat sich weder klinisch etwas ermitteln lassen, noch haben die Herren Dickinson und Halke, von denen die mikroskopische Untersuchung herrührt, irgend etwas hierüber aussagen wollen, da infolge der erfolgten Perforation der Gallenblase das Nachsuchen nach Steinen kein Ergebniss liefern konnte.

Weiterhin sei mir gestattet, folgenden hierhergehörigen, von Zenker (Deutsch. Arch. f. klin. Med. Bd. XLIV, 1889) veröffentlichten Fall von krebsiger Neubildung der Gallenblase anzuführen.

Es handelt sich um eine 67jährige Frau, die einige Wochen lang über Schmerzen im Leibe, Appetitlosigkeit und Stuhlverstopfung geklagt hatte, end-

lich unter Oedemen und Ascites zu Grunde gegangen war.

Das wichtigste aus der Leichendiagnose ist zusammengefasst in: Carcinom der Gallenblase, übergreifend auf die Leber, Metastasen in den Lungen, Pleura, Lymphdrüsen; Gallensteine.

Des Genaueren sei folgendes mitgetheilt: Den unteren Rand des rechten Leberlappens überragend findet sich in der Gegend der Gallenblase eine ca. kinderfaustgrosse höckrige Geschwulst, die mit breiter Basis der unteren Leberfläche anhaftet; von der Gallenblase äusserlich keine Spur zu erkennen. An der Gallenblasenincisur ist die Lebersubstanz in der Form eines Dreiecks in eine oben von Leber, unten von Geschwulst begrenzte sehnige Platte verwandelt. Nach links und oben erstreckt sich vom Tumor aus bis zum Lig. suspensorium am Leberrand entlang, mit der Leber fast verbunden, eine vielfach eingeschnürte und geknickte Wurst, bestehend aus einer stark höckrigen Geschwulstmasse. Auf der Oberfläche des Lappens, besonders in der Umgebung der Incisura vesicae felleae drängen sich mehrfach konfluierende Knoten von Erbsen- bis Wallnussgrösse hervor.

Ein durch die ganze Höhe des Präparates ungefähr in der Gegend der zu vermuthenden Gallenblase gemachter Schnitt lässt in der Hauptsache an der Geschwulstmasse eine ziemliche Derbheit und gelbweissen Durchschnitt, herrührend von sehnigen Zügen, erkennen.

Unterhalb jener oben beschriebenen ligamentösen Stelle trifft man nun auch auf einen von ca. 60 erbsen- bis kirschkerngrossen Steinen vollkommen ausgefüllten Hohlraum als die ursprüngliche Gallenblase. Dieselbe zeigt nach links hinüber in die oben beschriebene wurstförmige Fortsetzung der Geschwulst eine unregelmässige Ausbuchtung. Von eigentlicher Blasenwand ist nur an einer doppelt wallnussgrossen Stelle vorn etwas zu sehen, die aber, auch hier bis 4 mm verdickt, auf dem Durchschnitt Aehnlichkeit mit der grösseren Geschwulstmasse zeigt. An allen übrigen Stellen ist die Blasenwand aufgegangen in krebsiger Neubildung vielfach bis zur Dicke von 3—4 cm.

Zur mikroskopischen Untersuchung werden Schnitte entnommen aus der oberen Gallenblasenwand, die mit einem Stück des Halses der Blase nebst angrenzender normaler Leber beginnen, weiterhin auf karzinomatöse Wand und Leber treffen.

Es zeigt sich nun anfangs die Wand einfach enorm bindegewebig verdickt; nur an einigen Stellen reichlichere Rundzellenanhäufungen. Allmählich erhebt sich die Wand zu grösserer Dicke, anfangs nur Bindegewebswucherung, später auf Einlagerung von Nestern und Zügen epithelialer Zellen beruhend; das Epithel — Cylinderepithel — besetzt theilweise die Wand, theilweise füllt es das Lumen eines Acinus vollkommen aus.

Die nun allmählich zur 3—4fachen Höhe erhobene Wand zeigt vollkommen das Bild eines anfangs acinö-

sen, weiterhin soliden Cylinderepithelkarcinoms. Die im Quer- und Längsschnitt getroffenen Hohlräume tragen meist ein wandständiges cylinderisches, oder mehr plattes Epithel, zum Theil sind sie mit polymorphen Zellen ausgefüllt.

Weiterhin tritt das Bindegewebsstroma mehr hervor, die Zellen sind in meist langgestreckte, vielgestaltete Nester zurückgedrängt.

Während das Lebergewebe an der zuerst beschriebenen Stelle noch ziemlich intakt ist, werden die Acini, wenn man das Präparat nach den von Krebs vollkommen ersetzten Theilen verfolgt, immer kleiner, umgeben und gleichsam erdrückt von einem zellenreichen Bindegewebe. Zuletzt ist auch dieses Bild verschwunden, überall Stroma und Krebszellennester.

Um auf die eben beschriebenen Nesterbildungen zurückzukommen, sie bieten nicht das, was in den beiden ersten Fällen über sie von konzentrischer Anordnung der Plattenepithelien gesagt war, auch ist nichts von glänzender, horniger Beschaffenheit gleich den Epidermiszellen berichtet; hier sollte überhaupt wohl nur der alveoläre Bau des Krebses zum Ausdruck gelangen. Immerhin bleibt der Fall typisch und in den Rahmen der vorliegenden Arbeit gehörig durch die Metaplasie des Cylinderepithels, wenn auch die Anordnung eine mehr regellose ist.

Dasselbe gilt von dem folgenden Falle, der von Axel Key beschrieben ist.

Ein 35jähriger Mann wurde im April und Mai

1880 wegen Catarrhus ventriculo-duodenalis und Icterus behandelt. Bei im October 1881 erfolgter Wiederaufnahme ins Hospital, zeigte sich die Leber mehr vergrössert als früher. Der Urin stark gallengefärbt, die Fäces schwarz; es bestand ausgesprochene Tendenz zu Hämorrhagieen, besonders subcutane; endlich Fieber.

Die Section ergab Folgendes: Die Leber ist vergrössert, von fester Consistenz, grünlich marmoriert, von der Schnittfläche entleert sich eine reichliche Menge wasserklarer, schwach grünlich gefärbter Flüssigkeit, den stark, von 5—10 mm, erweiterten Gallengängen entstammt. Diese Erweiterung erstreckt sich nur bis in die Porta hepatis; die beiden Ductus hepatici und Ductus communis hepatis zeigen hier Verdickung ihrer Wände bis zu 3 mm; das Lumen ist hierdurch verengert, aber doch permeabel. Die grösste Länge der Verdickung misst 18 mm; die Wand ist in dieser Strecke fest, hart, graugelb mit gelben Striemen und Punkten; ihre verschiedenen Schichten können nicht unterschieden werden; es bestehen keine Ulcerationen oder villöse Excrescenzen der Mucosa.

Mikroskopisch zeigte sich die erwähnte Verdickung durch krebsige Neubildung gebildet. Kolben, Röhren und alveoläre Hohlräume sind mit epithelioiden Zellen erfüllt; einige von den Zellen sind deutlich Cylinderepithel, andere kubisches oder polygonales Epithel.

Es ist also auch hier eine Umwandlung der Cy-

linderzellen in polygonale Krebszellen erwähnt, aber ob diese Metaplasie schon in der Gallenblase selbst stattgefunden hat, ist aus der Mittheilung nicht ersichtlich. —

Ähnliche Epithelmetaplasieen finden sich auch an anderen, Cylinderepithel tragenden, Schleimhäuten.

Bei chronischen Entzündungen des Mittelohrs, den sogenannten „desquamativen Katarrhen" kommt es zur Bildung eines geschichteten Plattenepithels mit einem Rete Malpighii und einer Hornschicht. Durch fortwährende Abstossung der oberflächlichen Zellschichten und Anhäufung derselben in den Räumen des Mittelohrs gehen schliesslich die bekannten Cholesteatome hervor, denen eine eigentliche Umhüllungsmembran fehlt und die nun aus jenen polygonalen Plattenepithelien von perlmutterglänzendem Aussehen, in zwiebelschalenartiger Schichtung, bestehen.

Karl Schuchardt spricht in seiner Abhandlung „über das Wesen der Ozaena" sogar von ächten Hornkrebsen des Mittelohrs, die von der Cylinderepithel tragenden Paukenhöhlenschleimhaut ihren Ursprung genommen haben.

In derselben Arbeit, in welcher der üble Geruch bei Ozaena als mit der Umwandlung des Flimmerepithels der Nase in Pflasterepithel zusammenhängend geschildert wird, spricht sich Schuchardt folgendermassen über den in allen Fällen übereinstimmenden Befund aus:

In dem an den stinkenden, gelben Schorfen haf-

tenden, glasigen grauweissen zähen Schleim fand sich, ausser unzähligen Mikroorganismen, sehr zahlreiches Plattenepithel, theils in Form einzeln liegender platter Zellen von der Grösse und Gestalt der Mundhöhlenepithelien. Ausserdem findet man auch Zellen von etwa der halben Grösse der Plattenepithelien, die vielleicht als Uebergangsformen zwischen Cylinder- und Plattenepithel aufzufassen sind. In den oberen Theilen der theils aus Granulationsgewebe theils aus Narbengewebe bestehenden Schleimhaut ist keine Spur von Drüsen mehr, ein 10—12 fach, geschichtete platte Zellen, deren oberste Lage aus verhorntem Plattenepithel besteht, enthaltendes Stratum deckt das atrophische Gewebe.

Nicht ganz bekannt dürfte das sein, was Zenker (in der Zeitschrift für Geburtshülfe und Gynäkologie, Bd. XI) über chronische Katarrhe des Uterus berichtet. Durch mehrfache Schichtung von in Plattenepithel umgewandeltem Flimmerepithel, sowie durch gleichzeitig in den tieferen Schichten vor sich gehende Veränderungen (Schwund der Drüsen, Bildung von Papillen) erhält die ursprüngliche Schleimhaut fast die Beschaffenheit der äusseren Haut, sie wird „epidermoidisiert". Zu den regelmässigen Vorkommnissen gehört ein derartiger Befund bei stärkeren Cervicalrissen, wo es bisweilen zu so starkem Ectropium kommt, dass der trichterförmige Cervix aussen weit klafft; es kann dann die Cervicalschleimhaut allmählich Plattenepithel erhalten, ja sie kann sogar der äusseren Haut ähnlich werden.

Auch bei den mit vollständigem Prolaps komplizierten Inversionen des Uterus sehen wir allmählich an der Oberfläche eine Epithelbildung auftreten, die bis zum mehrschichtigen Plattenepithel gelangen kann. In Fällen letzterer Art will allerdings, und vielleicht nicht mit Unrecht, Schuchardt die Vorgänge als ein rein physikalisches Phänomen aufgefasst wissen, bedingt durch die Austrocknung der oberen Epithellagen durch die ungewohnte freie Berührung mit der Luft.

Nicht uninteressant dürfte die Zusammenstellung folgender an Kehlkopf und Trachea beobachteten Fälle sein. Dieselben sind, abgesehen von dem letzten kurz erwähnten Falle, vor mehr oder minder langer Zeit im hiesigen pathologischen Institut zur Beobachtung gekommen.

In dem ersten dieser beiden Fälle handelt es sich um ein $1^1/_2$jähriges Mädchen aus Greifswald, das bei Lebzeiten an Diphtherie des Rachens und Kehlkopfs erkrankte, bei dem dann infolge zunehmender Athemnoth und Erstickungsgefahr die Tracheotomie in Anwendung gekommen war, endlich aber infolge von Aspirationspneumonie der Tod eintrat.

Über die hauptsächlich in Betracht kommenden Theile gebe ich auf Grund des Sektionsprotokolls von Herrn Professor Grawitz folgendes wieder:

In der Mittellinie findet sich eine 4—5 cm lange Tracheotomiewunde, deren Ränder mit einer dünnen Lage braunen, anscheinend durch Carbol oder eine

andere koagulierende Flüssigkeit veränderten Blutes bedeckt sind. Nachdem Luftröhre und Kehlkopf in situ eröffnet, erscheint die Wucherung, die auch innerhalb der Trachea kleine weiche braune Partikelchen enthält, hart an beiden Stimmbändern beginnend. Die Schleimhaut ist an der Stelle, wo die Kanüle gelegen hat, nekrotisch; gegenüber findet sich ein kleiner Einriss in die Schleimhaut, welcher auch hier etwas grau und missfarben aussieht. Es scheint ferner, als ob an der tiefsten von der Kanüle eingenommen gewesenen Stelle eine weisse Lage von Plattenepithel an Stelle des Cylinderepithels (Pachydermie von Virchow) getreten wäre. Die Bifurkation endlich liegt 2 cm unterhalb dieser Stelle. In den grossen Bronchien ist Schleim vorhanden, mit einigen jener braunen Partikelchen untermischt.

An den in Alkohol erhärteten und mit Safranin gefärbten Schnitten lässt das Mikroskop folgende Einzelheiten erkennen:

Während es an normalen, mit Cylinderepithel überkleideten Schleimhautflächen keineswegs fehlt, finden sich andererseits an den schon unter dem makroskopischen Bilde infolge ihrer weisslichen Beschaffenheit auffallenden Stellen massenhafte Plattenepithelien, die, wenn sie auch nicht nach Art der bekannten „krebsigen Epithelperlen“ angeordnet sind, so doch zwiebelschalenartige Schichtung erkennen lassen. Hierdurch, sowie durch die stellenweise glänzende, verhornten Epithelien der Deckhaut

ähnelnde Beschaffenheit der oben genannten Plattenepithelien, endlich durch die von bald mehr bald weniger tief in das Grundgewebe eindringenden Epithelien gebildeten Vertiefungen, abwechselnd mit papillenartigen Erhebungen, gewinnt das Bild eine sich dem Typus der Oberhaut nebst Rete Malpighi annähernde Beschaffenheit.

Weiterhin lassen die in den tieferen Schichten zahlreich vorhandenen, aber auch bald mehr bald weniger die Plattenepithelien durchdringenden Leukocyten, deren Kerne infolge ihres infiltrativen Hineinwucherns gleichsam durch Druck mannigfache Gestalt angenommen haben, sofort den chronisch entzündlichen Charakter des an dem betheiligten Gewebe obwaltenden Processes erkennen.

Es folgt der zweite von hier stammende Fall.

Bei einem etwa 70jährigen Herrn bestand eine allmählich zunehmende Heiserkeit, an welcher derselbe über 2 Jahre lang behandelt worden ist. Nach Mittheilung des Arztes wurde schon frühzeitig eine Geschwulst unterhalb der Stimmbänder wahrgenommen, welche allmählich zu einer so starken Verengerung führte, dass die Tracheotomie notwendig wurde. Mit der Kanüle hat der Patient nachher noch mehrere Monate gelebt, bis sich auch Schlingbeschwerden einstellten, und endlich ein Durchbruch der Geschwulst nach dem Oesophagus eintrat. Die Krankenbeobachtung hat auf das Bestimmteste festgestellt, dass der Anfang der Neubildung nicht etwa in der Speiseröhre,

auch nicht an den Stimmbändern, sondern unterhalb derselben begonnen hat, während die mikroskopische Untersuchung schon während des Lebens mit voller Sicherheit eine Krebsbildung mit reichlichen verhornten Cancroidperlen nachgewiesen hat.

Aus dem Sektionsbericht von Herrn Professor Grawitz entnehme ich: Im Pharynx finden sich rechts und links ovale, circa 4 cm lange, 2—3 cm breite, 0,8 cm dicke Krebsknoten mit einzelnen kleineren Nebenknoten vom Kehlkopf her gegen den Schlundkopf vorragend, aber noch von intakter Schleimhaut überzogen. Bei dem Versuch, in die Speiseröhre einzudringen, zeigt sich sofort eine spaltförmige sehr enge Stenose, welche durch zwei, rechts und links neben dem Oesophagus gelegene und in sein Lumen stark vorspringende rundliche Knoten gebildet wird; nur eine Sonde lässt sich hier hindurchführen. Beim Aufschneiden an der hinteren Seite erweist sich die verengerte Stelle in der Ausdehnung von 6 cm überall in ihrer Wand rigide, durch konfluierte Krebsknoten gebildet, über welche aber noch deutliche Speiseröhrenschleimhaut zu verfolgen ist. In der Nähe der Stimmbänder etwa enthält diese Speiseröhrenschleimhaut vorn mehrere runde Löcher, in deren Grunde weiches Krebsgewebe zu Tage tritt; dieselben sind wohl durch die Schlundsonde bedingt. Gröberer Zerfall besteht daselbst nicht, im Gegentheil fanden sich narbige Einziehungen.

Beide Ligg. ary-epiglottica sind ganz von Krebs-

gewebe durchwuchert und in starre Körper verwandelt.

Der Kehlkopf, von vorn her eröffnet, zeigt oberhalb der Kanülenöffnung nahezu völligen Abschluss seines Volumens durch dicke weiche graurothe Krebsmassen, welche die Gegend der Stimmbänder, den unteren Theil der Epiglottis, die Giessbeckenknorpel und die Innenfläche der Schildknorpel ganz ausfüllen. Abwärts von der Tracheotomiewunde reicht eine flache Geschwulstwucherung in der hinteren, also dem Oesophagus zugekehrten Trachealwand, $4^1/_2$ cm weit nach abwärts, gerade so weit wie die Kanüle gereicht hatte. Dieses Gewebe nimmt gerade den nicht knorpligen Theil ein, hat die Schleimhaut durchwachsen, sieht grauroth aus, ist aber nicht zerfallen, noch gar von jauchiger Beschaffenheit, auch nicht perforiert. Gegenüber dem letzten Ende der Wucherung zeigt die vordere knorplige Circumferenz der Trachea eine kleine Druckstelle vom Kanülenrande herrührend, dunkelrot, nicht brandig. Im Bereich der Kanüle besteht starke Röthung der Schleimhaut und Schwellung ihrer Drüsen bis zu mehr als mohnkorngrossen grauen Perlen.

Mikroskopisch besteht das gewucherte Gewebe aus massenhaften platten epidermisartigen Zellen und Cancroidperlen.

So sehr ich auch nach passenden analogen Beispielen aus der Litteratur geforscht habe, konnte ich keinen derartigen Fall finden. Hornkörpercarcinome

werden allerdings des öfteren beschrieben; wo es aber geschehen ist, ist die Entstehung der krebsigen Neubildung an den wahren Stimmbändern, von denen bekanntlich die meisten Carcinome auszugehen pflegen, zu suchen, und da kann es uns ja nicht Wunder nehmen, wenn wir eine derartige Struktur, wie die vorhinbeschriebene, vorfinden.

Als am ehesten hierher gehörig möchte ich noch kurz von einem im Virchow- und Hirsch'schen Jahresbericht (1887) beschriebenen Falle erwähnen, dass, wenn auch nicht typische Plattenepithelien, geschweige denn jene weiteren eigenthümlichen Veränderungen gefunden wurden, so doch das Vorhandensein von verschieden gestalteten Zellen, die nach Art von Lymphwegen das Stroma durchziehen, konstatiert wurde. —

Es bleibt somit übrig, nun noch dem anderen d. h. ätiologischen Gesichtspunkt, von dem aus die einzelnen Fälle zu betrachten sind, uns zuzuwenden.

Im Zusammenhang möchte ich die beiden ersten besprechen.

Wir haben es in beiden Fällen mit einer primären krebsigen Neubildung der Gallenblase zu thun, welche dann weiterhin für die metaplastischen Knoten der Ausgangspunkt gewesen ist.

Dass in der Gallenblase sich primär maligne Geschwülste, speziell Carcinome, auf Grund langdauernder Reizungen durch Concremente bilden können,

ist unter anderem in der Dissertation von Chachamowicz eingehend besprochen worden.

Gilt nun von dem Vorhandensein von Steinen, dass dieselben befähigt seien, durch die von ihnen ausgehende fortwährende Reizung Carcinombildung hervorzurufen, so scheint mir umsomehr richtig, auch für die Metaplasie von Cylinderepithel in Plattenepithel die Steinbildung als ursächliches Moment anzunehmen. Dass dann weiterhin diese neugeschaffenen platten Zellen eine hornige Beschaffenheit angenommen, dass sie konzentrische Schichtung erfahren haben, um endlich im Verein mit carcinomatöser Degeneration bis zur ausgebildeten Nesterbildung in ihrer Anordnung zu gelangen, das ist mit dem, was wir über Plattenepithelien und ihre weiteren unter pathologischen Verhältnissen auftretenden Eigenthümlichkeiten wissen, recht gut vereinbar.

Allerdings lassen die Fälle noch eine andere Deutung zu.

Gallensteine sind häufig, vielleicht immer, Produkte einer durch Gallenblasenkatarrh veränderten Galle, und es lässt sich denken, dass, zumal Fälle bekannt geworden sind, wo Katarrhe zur Metaplasie des Cylinderepithels in Plattenepithel geführt haben, wo sogar ächte, aus polygonalen Epithelien sich zusammensetzende, krebsige Neubildungen zu Tage traten, dass vielleicht auch in unserem Falle die metaplastischen Vorgänge sich auf Grund eines Katarrhs herausgebildet haben, später dann auf dem

metaplastisch veränderten Boden es zur carcinomatösen Degeneration gekommen sei. Allerdings, und das möchte ich betonen, müsste man dann wohl notwendigerweise durchgehend die Schleimhaut mit Pflasterepithelmassen überkleidet antreffen. Dem widerspricht aber der mikroskopische Befund, insofern als die dem Druck der Steine wahrscheinlich nicht ausgesetzt gewesenen Schleimhautpartieen normales Cylinderepithel aufweisen.

Es liegt somit wohl entschieden näher, die vorhanden gewesene Concrementbildung als das ursächliche Moment für die besprochene Veränderung anzusehen.

Mit einer gewissen Berechtigung darf man auch den von Moxon geschilderten Fall hierher rechnen.

Es ist allerdings infolge der erfolgten Perforation der Gallenblase, wie schon oben betont, das Nachsuchen nach Steinen erfolglos geblieben.

Immerhin lässt sich die frühere Anwesenheit solcher mit einer gewissen Bestimmtheit annehmen; die einerseits zwischen Gallenblase und Kothabscess, zwischen letzterem und dem Darmlumen andererseits bestehende Kommunikation als den von den Concrementen benutzten Transportweg anzusehen, liegt nichts im Wege. Wird ja doch das Bestehen von Fistelgängen neben andersartigen pathologischen Befunden als ein besonders wichtiger Umstand angesehen, der auf früher vorhanden gewesene Steine hinweist.

In einer zweiten Gruppe ursächlicher Momente, die unter dem Bilde chronischer Entzündungen die metaplastischen Vorgänge bewerkstelligt haben, möchte ich folgende Fälle zusammenfassen.

In dem von Axel Key beschriebenen Falle bleibt nichts anderes übrig, als den nachgewiesenen chronischen Katarrh der Gallenwege zu beschuldigen; ihn für die Metaplasie der Epithelien als Ursache anzunehmen, dürfen wir jedenfalls keinen Augenblick Anstand nehmen; es ist dies eben ein Befund, der unter derartigen obwaltenden Umständen nicht gerade zu den Seltenheiten gehört. Klebs spricht sich in seinem Handbuch der pathologischen Anatomie über Folgezustände chronischer Gallenwegskatarrhe ungefähr folgendermassen aus: „Man findet die Wandungen der Gallenblase meist prall gespannt, die Muskulatur geschwunden, die Innenfläche abgeglättet und mit Plattenepithel bedeckt."

Ein äusserst passendes Beispiel dafür, wie länger und mit gewisser Intensität andauernde Reize einmal zu chronisch entzündlichen Processen, dann zu metaplastischen Vorgängen an dem Epithel zu führen im stande sind, ist wohl der Fall, wo bei einem tracheotomierten Kinde längere Zeit hindurch eine Kanüle getragen wurde. Ich betonte, „mit einer gewissen Intensität andauernder Reize" hätten zu den bekannten Veränderungen geführt. Es scheint mir in der That nicht gleichgültig, ob eine mit zartem Cylinderepithel bekleidete Schleimhaut längere Zeit dem Druck

einer augenscheinlich schlecht liegenden Kanüle ausgesetzt ist. — Aber ich möchte weiterhin keine endgültige Entscheidung abgeben, welcher von beiden Processen der primäre gewesen; das bleibt sich ja auch in der Sache ziemlich gleich. Wollen wir durchaus auf positiveren Thatsachen fussen, so liegt ja nichts im Wege, den entzündlichen wie den Process der Metaplasie als nebeneinander bestehend anzusehen.

Eine gleiche Schwierigkeit besteht auch in dem Falle von Zenker, nur mit dem Unterschiede, dass dort an Stelle der Kanüle die zahlreichen Steine als das in letzter Instanz wirkende Moment anzusehen sind.

Endlich in dem Fall von Trachealkrebs bei einem 70 Jahre alten Herrn, ist es überhaupt nicht möglich, eine einigermassen entschiedene Meinung abzugeben, und hypothetishe Annahme gewisser ätiologischer Momente zu machen, hiesse im Dunkeln tappen.

Es ist uns somit gelungen, unter den ätiologischen Momenten mit einer gewissen Sicherheit einige hervorheben zu können, welchen, insofern als sie längere Zeit hindurch irritierend auf die betreffenden Gewebe gewirkt haben, eine massgebende Beachtung zu schenken wäre.

Auch ein Bild, wie es in einem entzündeten Gewebe niemals zu fehlen pflegt, gekennzeichnet durch die bekannte kleinzellige Infiltration, ist uns vor Augen getreten, ein Befund, welcher nach der oben angeführten Auffassung von Waldeyer für den Beginn der Krebsbildung von massgebender Bedeutung ist.

Zum Schlusse sei es mir vergönnt, meinem hochverehrten Lehrer, Herrn Professor Dr. Grawitz, für die gütige Überweisung der vorstehenden Arbeit, sowie für seine freundliche Unterstützung bei derselben meinen herzlichsten Dank auszusprechen.

Litteratur.

1. Der Epithelialkrebs Thiersch, 1865.
2. Deutsch. Arch. f. klin. Mediz. Bd. 44, Jahrg. 1889. (Abhdlg. v. Zenker „Ueber den prim. Krebs d. Gallenblase."
3. Dissertation von Chachamowicz „Ein Fall v. prim. Gallenblasenkrebs bei Neubildung in der Gallenblase." Greifswald 1890.
4. Eulenburg's Real-Encyklopädie d. gesammt. Heilkunde.
5. Klebs, Handbuch der patholog. Anatomie.
6. Langenbecks Archiv „Abhandlung v. K. Schuchardt „Ueber das Wesen der Ozaena".
7. Schröder, Frauenkrankheiten.
8. Transact. of the pathologic. Society of London Vol. XVIII, 1867.
9. Virchow und Hirsch'scher Jahresbericht, Jahrgang 1881 u. 87.
10. Virchows Archiv f. patholog. Anatomie, Physiologie und für klin. Mediz. Bd. 97.
11. Waldeyer „Ueber den Krebs" pag. 196.
12. Ziegler, Lehrbuch der patholog. Anatomie.

Lebenslauf.

Ernst Ohloff, evangelischer Confession, Sohn des wissenschaftlichen Privatlehrers Carl Ludwig Ohloff und dessen Ehefrau Ottilie, geb. Maibusch, wurde am 26. December 1864 zu Breslau geboren. Den ersten Unterricht erhielt er im väterlichen Hause, besuchte dann von Ostern 1874 ab die Gymnasien zu Berlin, Danzig und Hohenstein, worauf er sich dem Apothekerfach widmete, schliesslich aber wieder das Gymnasium zu Stolp bezog, welches er im Herbst 1885 mit dem Zeugniss der Reife verliess, um in Greifswald Medizin zu studieren. Hier wurde er unter dem Rektorate des Herrn Professor Dr. Schirmer von dem damaligen Dekan, Herrn Geheimrath Professor Dr. Mosler, in das Album der medizinischen Fakultät eingetragen. Am 12. November 1887 bestand derselbe das Tentamen physicum, am 13. December 1890 die medizinische Staatsprüfung, am 22. December das Examen rigorosum.

Während seiner Studienzeit besuchte er die Vorlesungen, Kurse und Kliniken folgender Herren Professoren und Dozenten:

Arndt, J. Budge†, Gerstaecker Grawitz, Helferich, Hoffmann, Krabler, Landois, Limpricht, Löffler, Mosler, Oberbeck, Pernice, Peiper, v. Preuschen, Rinne, Schirmer, Schmitz, Schulz, Solger, Sommer, Strübing.

Diesen seinen hochverehrten Lehrern spricht Verfasser seinen herzlichsten Dank aus.

Thesen.

I.

Die an Cylinderepithel tragenden Schleimhäuten unter pathologischen Verhältnissen vorkommenden Plattenepithelien sind als ein Produkt metaplastischer Vorgänge an dem Epithel anzusehen.

II.

Operationen von Hasenscharten müssen bereits in den ersten Lebenstagen vorgenommen werden.

III.

Bei Frakturen ist für die ersten Tage der Schienenverband dem Gypsverband vorzuziehen.

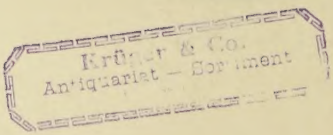
Antiquariat — Document